





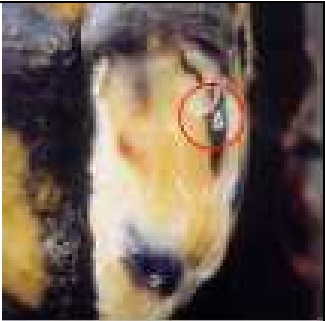
















## Описание и картина болезней копытка для диагностики


№	Название	Описание	Фото	
1.	Геморрагии/ Ламинит	Окрашенный кровью рог копыта виден на поверхности подошвы, но <i>не</i> включает кровоизлияния в белой линии (4), язву подошвы (5) или язву зацепа (10).		
2.	Пальцевый дерматит, dermatitis digitalis (DD)	Воспаление кожи в мякеше, межпальцевой щели и других участках. Обычно влажна и болезненна. Может возвышаться в виде папиллем (= “волосатые бородавки”)		
3.	Межпальцевый дерматит, dermatitis interdigitalis (IDD)	Межпальцевый Дерматит (IDD). Влажное воспаление межпальцевой кожи. Многие полагают, что это DD в межпальцевом месте.		

4	Болезнь белой линии (WLD)	Кровоизлияние, трещина или инородное тело в белой линии. Первичные повреждения могут появиться в области венчика или могут быть затоки под подошву		
5	Язва подошвы	Геморрагии рога подошвы, перфорация и /или выпячивание грануляционной ткани через рог подошвы в "типичном месте"		
6	Вращение	Ротация /усиленный рост рога медиального копытца		
7	Тилома, Лимп	Межпальцевый нарост твердой ткани, высывание в межпальцевое пространство (Тилома, Лимп), часто с DD (2) или "гнили" (13) на поверхности.		

8	Толстая пясть / Скакательных сустав	Расширение пясти, часто с областью поверхностного трения, поражение области скакательного сустава (hock).		
9	Трещина аксиальной стенки.	Трещина и заток под рог вдоль аксиальной (внутренней) стенки копытца, иногда с выпадением грануляционной ткани.		
10	Язва зацепа	Кровоизлияние в или полное изъязвление подошвы в области зацепа ("А")		
11	Sandcrack (вертикальная трещина)	Вертикальная трещина через стенку копытца, с заток под рог или без него, и вызывает хромоту.		

12	Язва подошвы	Типичное черное повреждение в центре подошвы к мякишу, которая может развиться в внутренний абсцесс мякиша.		
13	Гниль (межпальцевый некробактериоз)	Трещина межпальцевой кожа часто имеется в глубине некротическая ткань. "Супер гниль" производит обширный некроз.		
14	Горизонтальная трещина	Горизонтальная трещина простирающаяся вокруг стенки копытца. Умеренные повреждения могут быть названы "грубые углубления". Глубокие повреждения приводят к хромоте из-за продвижения к рогу зацепа ("наперсток").		



15	Некроз зацепа (некроз копытцевой кости)	Глубокое проникновение и заток под рог в зацепе с острым запахом. Может быть вторичным к повреждениям белой линии или язвам.		
16	Проникновение инородного тела	Проникновение подошвы: гвоздь, камень, шип, зуб и т.д. обычно вызывает затоки под подошву (но если в белой линии, выступает как “категория 4”).		
17	Другие			

Подготовлено в Университете Уорик (Warwick) для Структуры EU (Европейского Союза) 5 Проекта LAMECOW (Хромота коровы). Авторское право фотографий Roger Blowey .

Перевод А.А. Самоловов.



## A VISUAL GUIDE TO SCORING LESIONS OF THE CLAW USING A MODIFIED ABC LESION SCORING SYSTEM

Karl Burgi<sup>1</sup> and Nigel B. Cook<sup>2</sup>

<sup>1</sup>Dairyland Hoof Care Institute, Inc., Baraboo, WI

<sup>2</sup>School of Veterinary Medicine  
University of Wisconsin



### ВИЗУАЛЬНЫЙ СПРАВОЧНИК ПО ОЦЕНКЕ ПОВРЕЖДЕНИЙ КОПЫТЦА, ИСПОЛЬЗУЯ МОДИФИЦИРОВАННУЮ АЛФАВИТНУЮ СИСТЕМУ ОЦЕНКИ ПОВРЕЖДЕНИЙ

АЛФАВИТНАЯ система оценки повреждений копытца была популярным методом регистрации повреждений работниками по расчистке копыт в Северной Америке. Чтобы уменьшить ошибки относительно распознавания повреждений, подготовлен модифицированный справочник этой системы по степени серьезности повреждений копытца (слабое, умеренное и серьезное).

#### Диагноз

A = абсцесс (белая линия)

B = наминка (геморрагии белой линии)

C = гранулема (межпальцевая гиперплазия)

D = пальцевый дерматит (бородавка мякиша)

E = эрозия (роговой мякиш)

F = трещина (белая линия)

G = глубокий пальцевый сепсис

H = геморрагии (подошва)

I = дисбаланс

P = флегмона (гниль, некробактериоз)

R = вращение 3-й фаланги (штопорное копыто)

S = трещина подошвы (язва мякиша)

T = язва зацепа

U = язва (подошвы)

V = вертикальная трещина

Y = горизонтальная трещина

Z = тонкая подошва

X = хромота

K = блок

O = завернутое повреждение

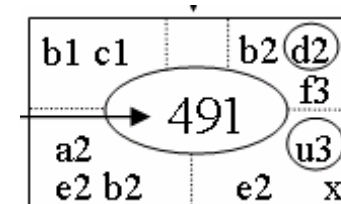
Краткая, шифрованная  
запись поражений

1=слабое 2=умеренное 3=серьезное

левое переднее















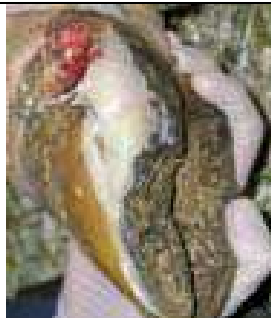





№ коровы

левое задн.
























прав.пер.

прав.задн

Бал поражен ия	A= абсцесс	B=наминка	C= гранулема	D= дерматит	E= эрозия	F= трещина	D= сепсис пальца
	Абсцесс белой линии	Геморрагии белой линии	Межпальцевая гиперплазия	Пальцевый дерматит	Эрозии рога мякisha	Трещина белой линии	Глубокий сепсис пальца
1=сла- бое							
	Небольшое количество гноя, но не распространяется на венчик	Локальное покраснение в белой линии латерального копытца	Нарост размером с виноградное зерно	Небольшое, размером с монету, мокнущее поражение	Небольшие оспинки (ямочки) или трещинки	Небольшие трещинки ближе к мякису	Очевидные признаки сепсиса подошвы (серьезная) язва
2= умерен- ное							
	Большое количество гноя, но не распространяется на венчик	Диффузное покраснение на обеих копытцах	Нарост более виноградины	«земляничная» гранулема больше монеты	Одна большая трещина вдоль всего мякisha	Большая трещина, но не достигает венчика	Ассиметричный отек вокруг венчика (серьезный)
3= сильное							
	Гной распространяется на венчик	Диффузные геморрагии с отделением	Большая опухолеподобная гранулема	Виррукозные «усики», растущие из гранулемы	Глубокие множественные трещины на мякисе с обширными эрозиями	Большая трещина до венчика, но без гноя	



	Н=геморрагии	Р=флегмона	S=трещина подошвы	T= язва зацепа	U=Язва	V=вертикальная трещина	Y=горизонтальная трещина
	Геморрагии подошвы	межпальцевый некробактериоз	Трещина подошвы / язва мякиша	Язва зацепа	Язва подошвы	Верт. трещина стенки	Горизонтальная трещина
1- слабое							
	Поверхностные геморрагии в типичном месте	Легкое отделение межпальцевой кожи с небольшим отеком	Небольшая трещина на границе мякиша и подошвы, не заходя в мякиш	Небольшая трещина в белой линии в области зацепа	Глубокие геморрагии с обнажением дермы размером менее монеты	Вертикальная трещина без гноя	Небольшая трещина на одном копытце
2- умеренное							
	Локализованная глубокая геморрагия в типичном месте	Трещина межпальцевой кожи с отеком между копытцами	Большая трещина с затоком под подошву, распространяясь на область мякиша	Разрушение рога подошвы в области зацепа, распространяясь на кориум	Обнаженный кориум более чем гривенник	Болезненная трещина, начинаясь в венчике	Небольшая трещина на обоих копытцах
3- сильное							
	Диффузная экстенсивная геморрагия на всей подошве	Глубокие эрозии с отеком вокруг венчика	Отделение большой области подошвы	Обширный некроз кориума зацепа с распространением на кость	Выпадение кориум на всю толщину дефекта	Болезненная трещина от венчика до подошвы	Большая трещина на обоих копытцах длиной 3 см



